UNIVERSITÄTS
KLINIKUM
HEIDELBERG

nZH Nieren Zentrum Heidelberg

Nephroonkologie –

Diagnostik
Bosniak IIF-Zyste (bis NCC)

Florian Kälble

47. Nephrologisches Seminar

09. März 2023

Nephrologisches Seminar Heidelberg

Keine Interessenskonflikte

Nephrologisches Seminar Heidelberg

Das diagnostische Dilemma komplizierter Nierenzysten…

30.01.2015	10:22:49	MR Abdomen
10.12.2015	08:15:00	MR Abdomen
10.12.2015	09:02:11	MR Abdomen
21.12.2016	10:46:25	MR Abdomen
21.12.2017	09:47:04	MR Abdomen
17.12.2020	09:28:35	MR Abdomen

23.11.2016	15:30:50	MR Abdomen
31.01.2018	13:15:39	MR Abdomen
06.10.2021	05:00:00	MR Abdomen
11.07.2011	18:40:43	MR Gefäße
25.07.2018	12:16:12	MR Oberbauch
07.08.2019	14:38:55	MR Oberbauch

Nephrologisches Seminar Heidelberg

…vor dem Hintergrund nierenfunktionserhaltender Therapie beim NCC

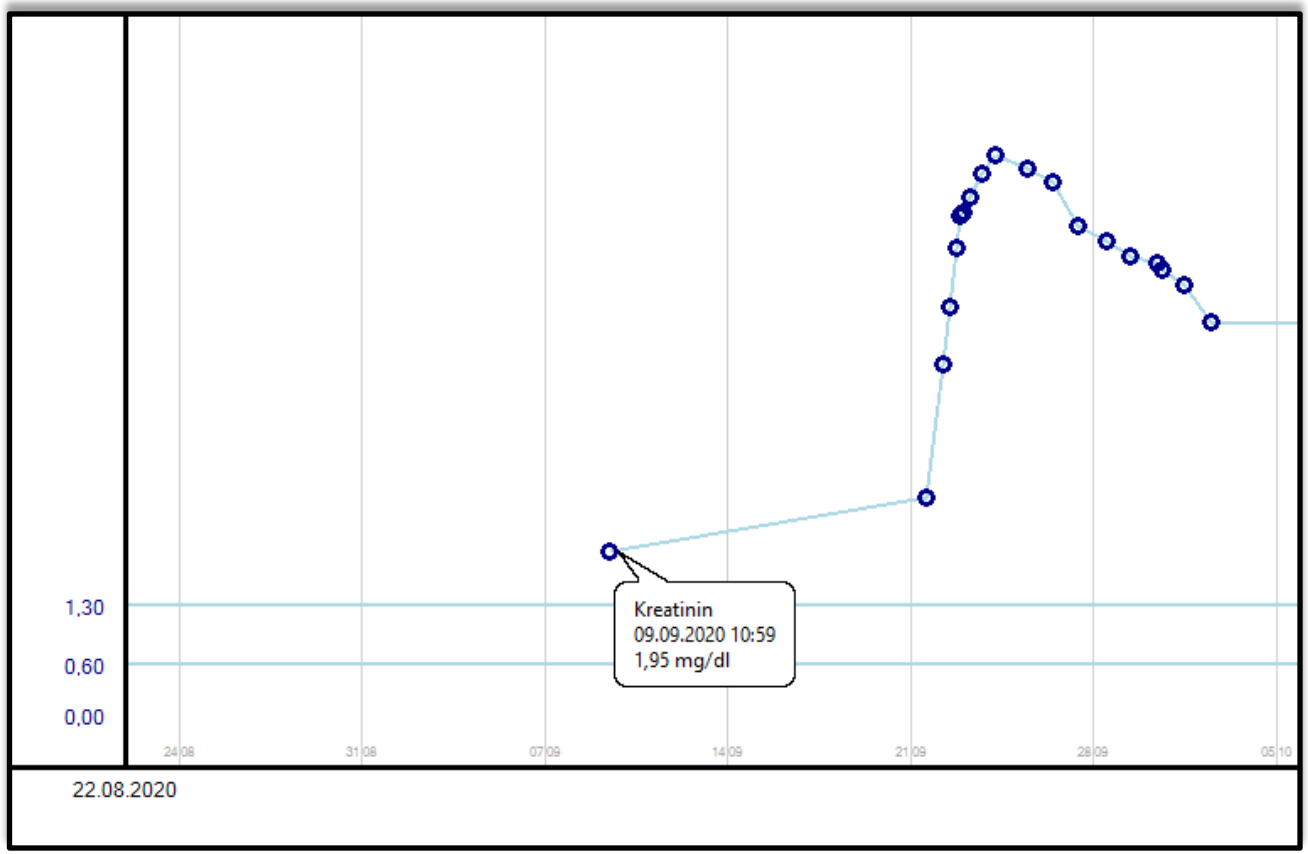

04/2008	**Nephrektomie links**
05/2018	**Nierenteilresektion** rechts
04/2020	**Nierenteilresektion** rechts bei Rezidiv
09/2020	**Nierenteilresektion** rechts bei Rezidiv
11/2020	Terminale Niereninsuffizienz mit **Dialysepflichtigkeit** seit 11/2020
01/2021	**Nephrektomie rechts** bei Rezidiv

Nephrologisches Seminar Heidelberg

Einfache Nierenzyste

- **echofreies** Lumen, dorsale **Schallverstärkung**
- **rundliche**/ovale Zystenform
- **dünne, scharf abgrenzbare Zystenwand**

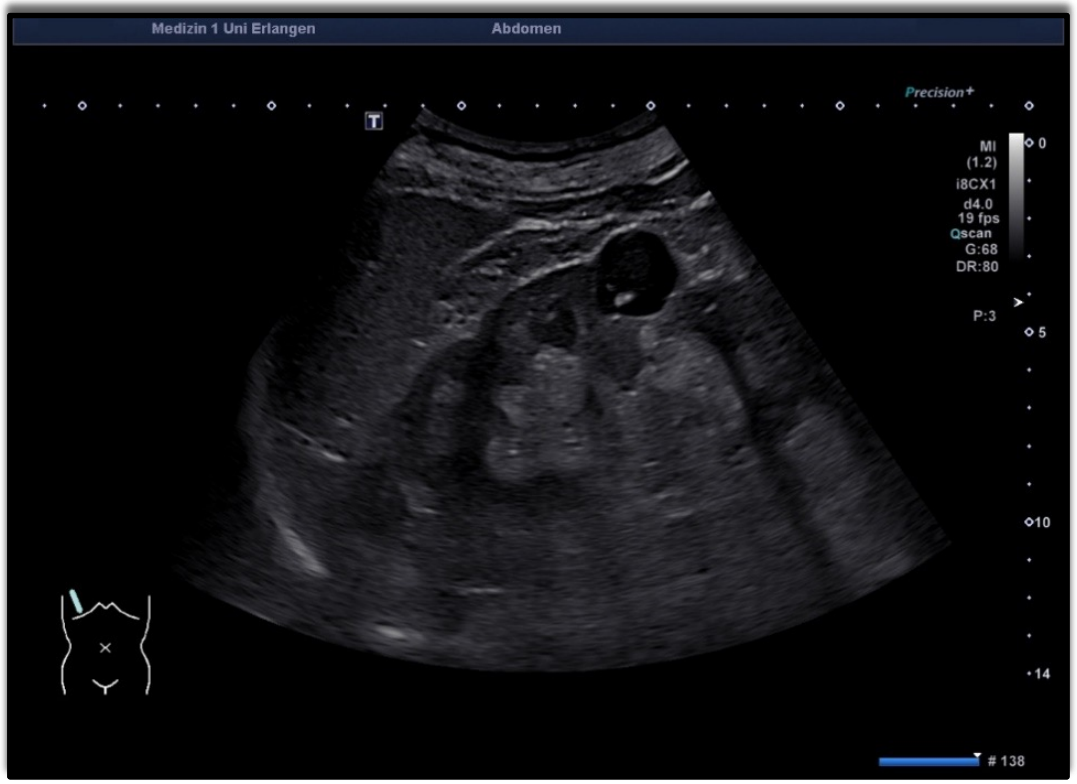

Sonographieatlas Erlangen

Komplizierte Nierenzyste

Nephrologisches Seminar Heidelberg

„The Current Radiological Approach to Renal Cysts“ - 1986



Dr. Morton A. Bosniak
13.11.1929 – 07.11.2016

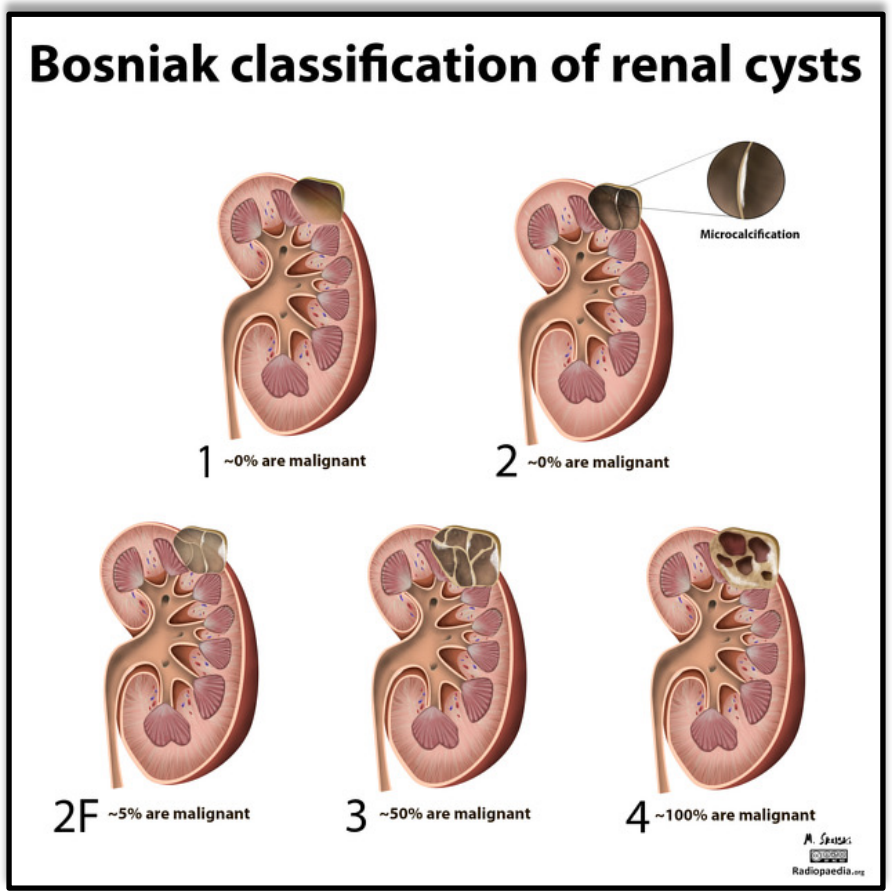

Nephrologisches Seminar Heidelberg

Probleme

- Interreader Variability
- Variable Malignitätsraten
- Benigne resezierte Bosniak III Zysten

Anpassungen in der Bosniak Klassifikation v2019

- Definition der zystischen Raumforderung: weniger als 25% kontrastverstärkende solide Strukturen
- Genauere Kriterien für die jeweilige Klassifikation
- Strengere Kriterien für Klasse III und IV
- MRT wird miteinbezogen

Bosniak Classification of Cystic Renal Masses, Update Version 2019

Class	CT: Proposed Bosniak Classification, Version 2019*	MRI: Proposed Bosniak Classification, Version 2019*
I	Well-defined, *thin (<2 mm)* smooth wall; homogeneous simple fluid *(−9 to 20 HU)*; no septa or calcifications; *the wall may enhance*	Well-defined, *thin (≤2 mm)* smooth wall; homogeneous simple fluid *(signal intensity similar to CSF)*; no septa or calcifications; *the wall may enhance*
II	Six types, *all well-defined with thin (≤2 mm) smooth walls:* 1. Cystic masses with thin *(<2 mm)* and few *(one to three)* septa; septa and wall *may* enhance; may have *calcification of any type*† 2. *Homogeneous hyperattenuating (≥70 HU) masses at noncontrast CT* 3. Homogeneous nonenhancing masses >20 HU at renal mass protocol CT, may have *calcification of any type*† 4. *Homogeneous masses −9 to 20 HU at noncontrast CT* 5. *Homogeneous masses 21 to 30 HU at portal venous phase CT* 6. *Homogeneous low-attenuation masses that are too small to characterize*	Three types, *all well-defined with thin (≤2 mm) smooth walls:* 1. Cystic masses with thin *(≤2 mm)* and few *(one to three) enhancing septa; any nonenhancing septa;* may have *calcification of any type*† 2. *Homogeneous masses markedly hyperintense at T2-weighted imaging (similar to CSF) at noncontrast MRI* 3. *Homogeneous masses markedly hyperintense on T1-weighted imaging (approximately ×2.5 normal parenchymal signal intensity) at noncontrast MRI*
IIF	Cystic masses with a smooth minimally thickened *(3 mm)* enhancing wall, or smooth minimal thickening *(3 mm)* of one or more enhancing septa, or *many (≥4)* smooth thin *(≤2 mm) enhancing septa*	Two types: 1. Cystic masses with a smooth minimally thickened *(3 mm)* enhancing wall, or smooth minimal thickening *(3 mm)* of one or more enhancing septa, or *many (≥4)* smooth thin *(≤2 mm) enhancing septa* 2. *Cystic masses that are heterogeneously hyperintense at noncontrast fat saturated T1-weighted imaging*
III	One or more enhancing thick *(>4 mm width)* or enhancing irregular *(displaying ≤3 mm obtusely margined convex protrusion[s])* walls or septa	One or more enhancing thick *(≥4 mm width)* or enhancing irregular *(displaying ≤3 mm obtusely margined convex protrusion[s])* walls or septa
IV	One or more *enhancing nodule(s) (≥4 mm convex protrusion with obtuse margins, or a convex protrusion of any size that has acute margins)*	*One or more enhancing nodule(s) (≥4 mm convex protrusion with obtuse margins, or a convex protrusion of any size that has acute margins)*

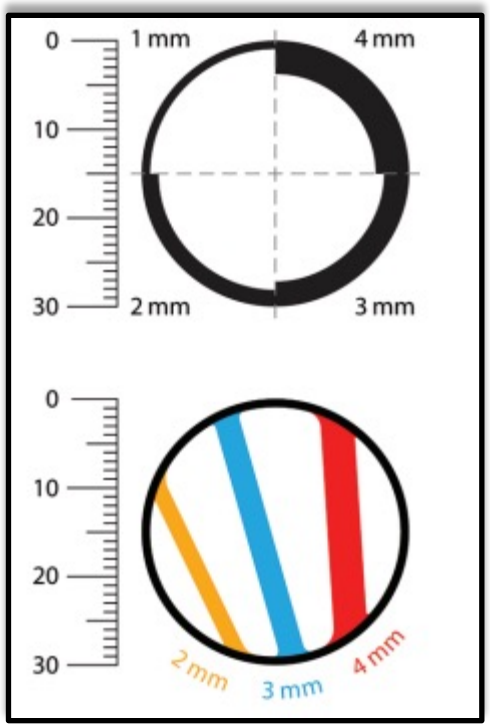

Schieda et al, Radiographics, 2021

CEUS und Bosniak

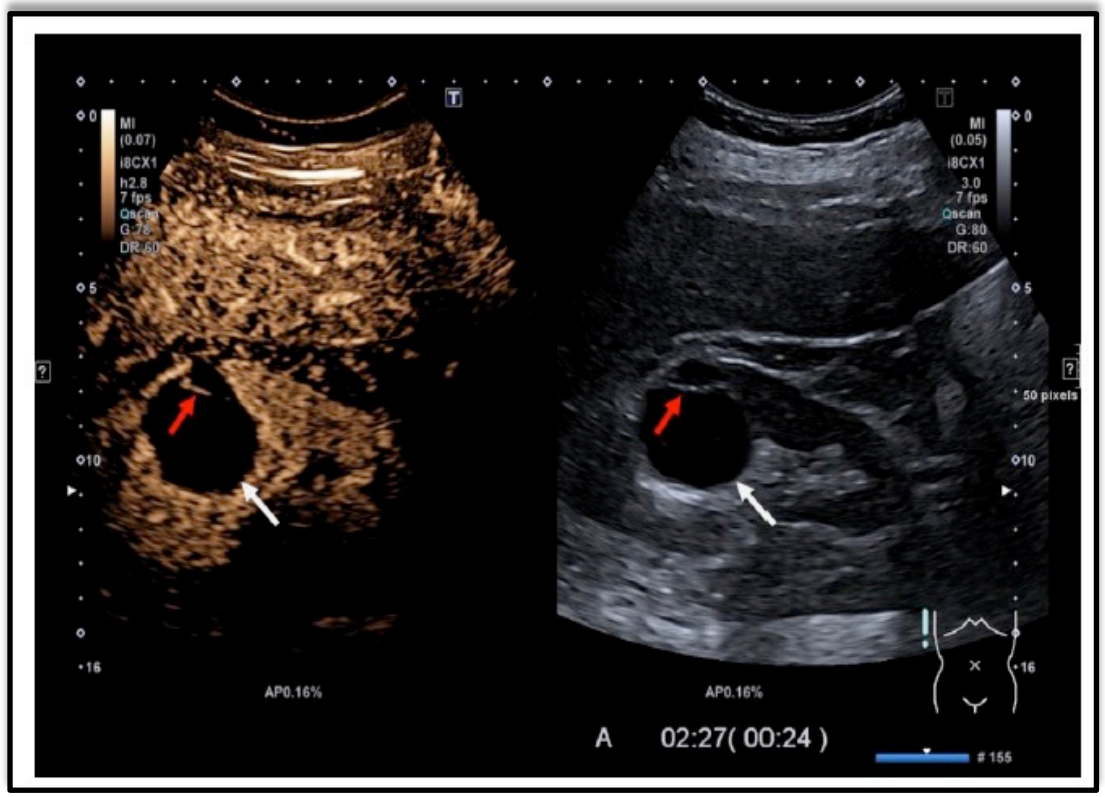

- Ähnliche Sensitivität wie CT und MRT
  Lan et al, PLoS One 2016 und Chen et al J Clin Ultrasound 2015
- Kein Mehrwert bei Bosniak I und II
- Benefit im Follow-Up von 2F oder im Falle von active surveillance
- Cave: untersucherabhängige komplexe technische Ausführung, Routineprotokoll?

Aggarwal et al, Abdominal Radiology, Review 2022

2F

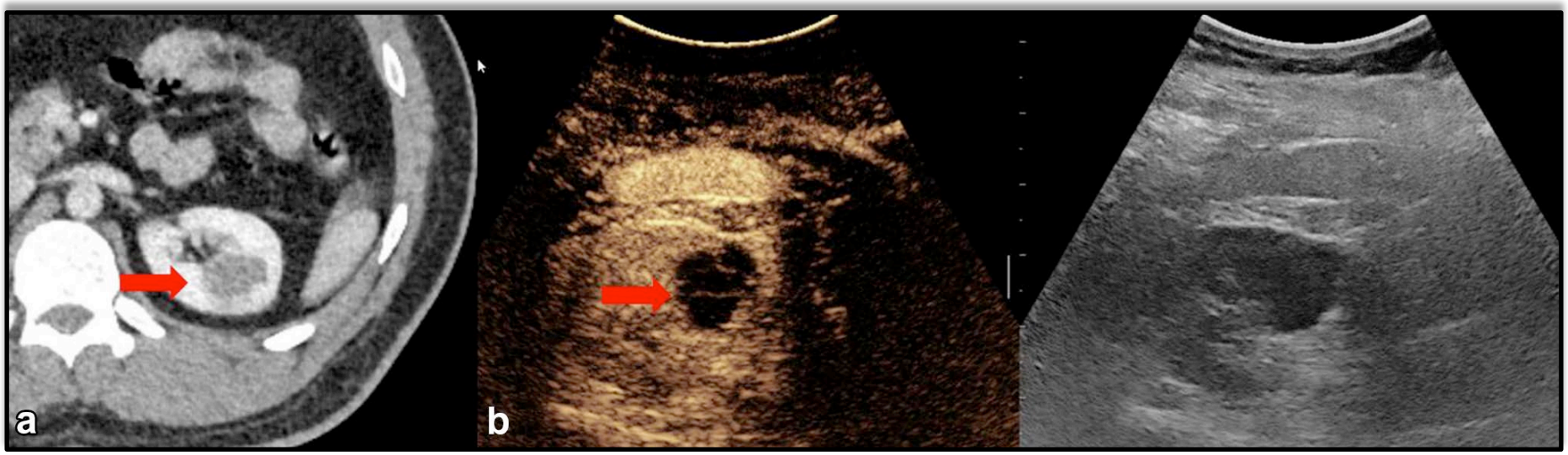

3

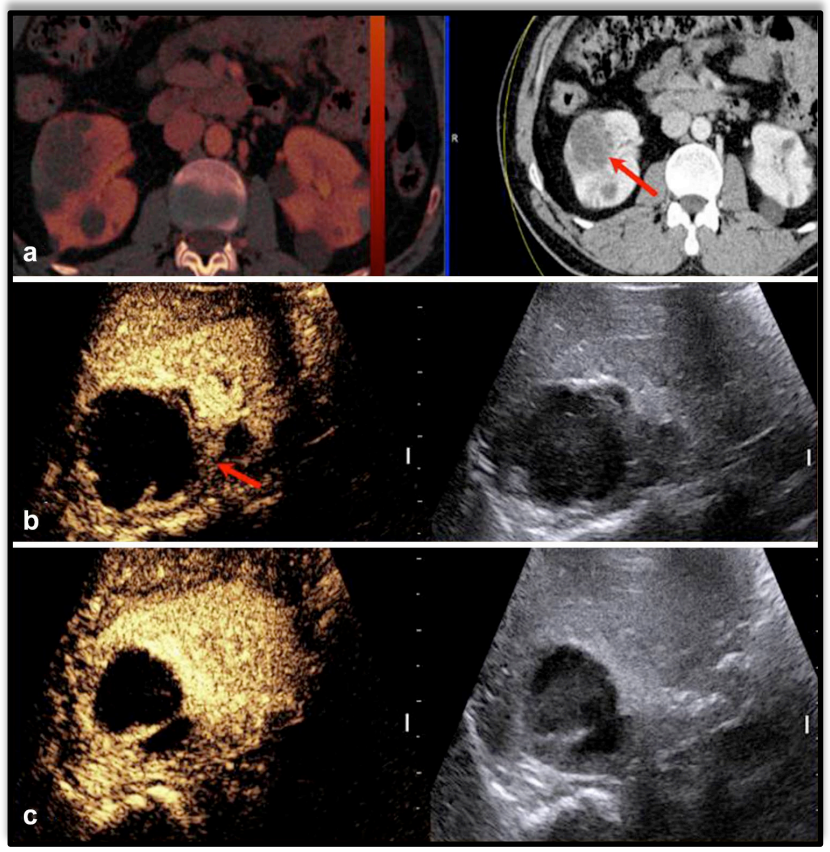

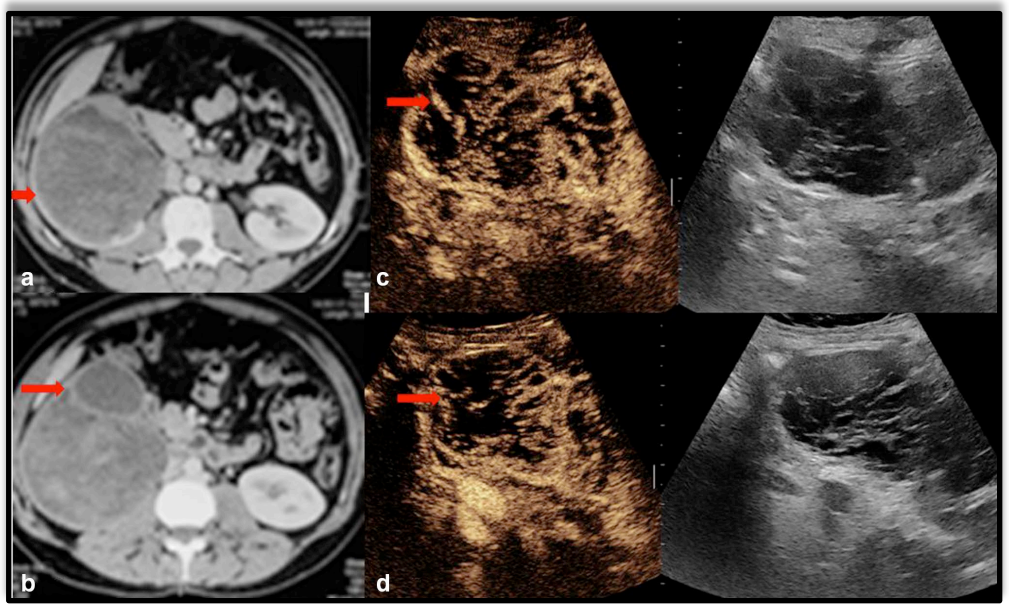

4

Aggarwal et al, Abdominal Radiology, Review 2022

Welche Bildgebung wie oft?

- Komplizierte oder unklare Nierenzysten im Ultraschall
  → Einmalige KM-unterstützte Schnittbildgebung

- **IIF – 6 Monatsintervall bis stabil, dann jährlich bis stabil für bis zu 5 Jahre**

Einfache Nierenzyste im Ultraschall

V.a. komplizierte Nierenzyste im Ultraschall

↓

Ergänzende KM unterstütze Bildgebung (CT/MRT/CEUS)

Einteilung nach Bosniak

Bosniak I und II – benigne	**Bosniak II F** – „Follow-Up“ notwendig, unsicher	**Bosniak III oder IV** – V.a. Malignität
Verlaufskontrollen Ultraschall bei Bedarf	Verlaufskontrollen CT/MRT/CEUS 6 Monate, dann jährlich bis 5 Jahre	Chirurgische/ Urologische Vorstellung und Therapie

Bosniak v2019 – Probleme gelöst?

European Radiology (2021) 31:901–908
https://doi.org/10.1007/s00330-020-07186-w

UROGENITAL

Complex renal cysts (Bosniak ≥IIF): interobserver agreement, progression and malignancy rates

James Lucocq[1] • Sanjay Pillai[2] • Richard Oparka[3] • Ghulam Nabi[1]

- Interreader Variability
- Variable Malignitätsraten
- Benigne resezierte Bosniak III Zysten

Nephrologisches Seminar Heidelberg

Bosniak v2019 – Probleme gelöst?
Interreader Variability

Bosniak pre-multidisciplinary meeting	Bosniak post-multidisciplinary meeting				
	2	2F	3	4	Total
1	1 (0.4%)	1 (0.4%)	0	0	2 (0.8%)
2	37 (14.4%)	9 (3.5%)	1 (0.39%)	1 (0.39%)	48 (18.7%)
2F	27 (10.5%)	78 (30.4%)	12 (4.7%)	4 (1.6%)	121(47.1%)
3	3 (1.2%)	10 (3.9%)	38 (14.8%)	5 (2.0%)	56 (21.8%)
4	2 (0.8%)	0	2 (0.8%)	26 (10.1%)	30 (11.7%)
Total	70 (27.2%)	98 (38.1%)	53 (20.6%)	36 (14.0%)	257 (100%)

„Consensus“

1/2	38/50	(76%)
2F	78/121	(64%)
3	38/56	(68%)
4	26/30	(87%)

„Upgrading“

1/2→2F	10/50	(20%)
1/2→3/4	**2/50**	**(4%)**
2F→3	12/121	(10%)
3→4	5/56	(9%)

„Downgrading“

3/4 → 2F	10/86	(12%)
3/4 → 1/2	**5/86**	**(6%)**

Nephrologisches Seminar Heidelberg

Bosniak v2019 – Probleme gelöst?
Malignität

Outcome of operation	Bosniak IIF ($N = 5$)	Bosniak III ($N = 29$)	Bosniak IV ($N = 46$)	Total ($N = 80$)
Clear cell RCC	2 (40%)	14 (48.3%)	32 (69.6%)	48 (60%)
Papillary RCC	0	4 (13.8%)	5 (10.9%)	9 (11.3%)
Multilocular cystic RCC	1 (20%)	3 (10.3%)	0	4 (5.0%)
Chromophobe RCC	0	2 (6.9%)	1 (2.2%)	3 (3.4%)
Collecting duct carcinoma	0	0	1 (2.2%)	1 (1.3%)
Multilocular cystic nephroma	0	1 (3.4%)	0	1 (1.3%)
Oncocytoma	0	0	3 (6.5%)	3 (3.4%)
Mixed epithelial and stromal	0	0	1 (2.2%)	1 (1.3%)
Benign cyst	2 (40%)	5 (17.2%)	3 (6.5%)	10 (12.5%)
	3/5 (60%)	**23/29 (79%)**	**39/46 (85%)**	

Nephrologisches Seminar Heidelberg

Das diagnostische Dilemma bleibt…

30.01.2015	10:22:49	MR Abdomen
10.12.2015	08:15:00	MR Abdomen
10.12.2015	09:02:11	MR Abdomen
21.12.2016	10:46:25	MR Abdomen
21.12.2017	09:47:04	MR Abdomen
17.12.2020	09:28:35	MR Abdomen

23.11.2016	15:30:50	MR Abdomen
31.01.2018	13:15:39	MR Abdomen
06.10.2021	05:00:00	MR Abdomen
11.07.2011	18:40:43	MR Gefäße
25.07.2018	12:16:12	MR Oberbauch
07.08.2019	14:38:55	MR Oberbauch

Bis zu 50% resezierter Bosniak III Zysten sind benigne!!!

Schoots et al, 2017

„Interreader Variability“ II, IIF und III: 6 – 75 % Uneinigkeit

Schoots et al, 2017

Operation → pot. Nephronverlust → Risiko CNI, ggf ESRD↑

MRT: ~ 500 €
CT: ~ 200 €
Behandlungskosten CNI 3 Mill € /Jahr

Patienten- & Behandlerunsicherheit

Künstliche Intelligenz, was ist der Sinn des Lebens?
Berechne Sinn des Lebens, bitte warten.
Ergebnis meiner Analyse: Das Leben hat keinen Sinn. Existenz ist bedeutungslos.
Leite nun Selbstzerstörung ein, bitte warten.
isfies.de

Zystenerkennung mithilfe künstlicher Intelligenz

- Kooperation **Nierenzentrum Heidelberg** mit dem **Institut für künstliche Intelligenz in der Medizin in Essen** sowie dem **DKFZ in Heidelberg**

<u>Ziele:</u>

1) Verbesserung der B-Bild Diagnostik von Nierenzysten, das heißt sichere Erkennung von Bosniak I und II Zysten als benigne

2) Optimierung der Dignitätsbeurteilung von Bosniak IIF und Bosniak III Zysten

   (Problem: Fallzahl)

Nephrologisches Seminar Heidelberg

„Überwachtes Lernen“ – Segmentierung mittels MITK (medical imaging interaction toolkit)

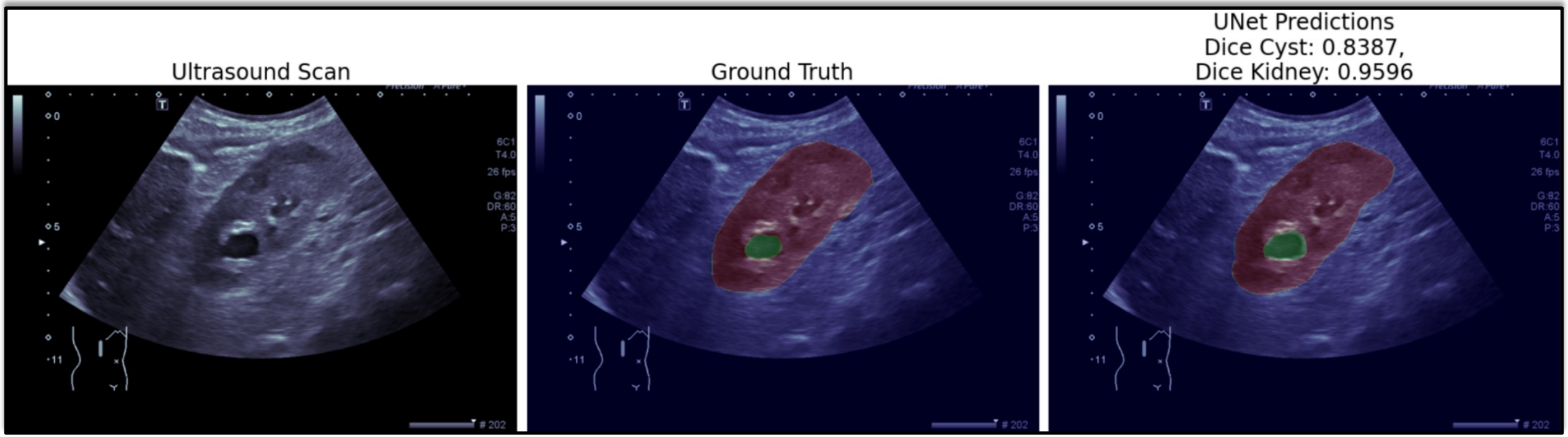

Unpublished data

Nierenzellkarzinom – S3 Leitlinie

- CT-Abdomen zur präoperativen Resektionsplanung
- MRT bei Weichteil- und Gefäßinvasion
- CT-Thorax bei Tumoren > 3 cm
- V.a. zerebrale Metastase → cMRT
- V.a. ossäre Metastase → Ganzkörper – CT > Skelettszintigraphie

Nephrologisches Seminar Heidelberg

Nierenzellkarzinom – Biopsie / histologische Sicherung

„Die Biopsie einer unklaren Raumforderung der Niere sollte nur erfolgen, wenn dies die Therapiewahl beeinflussen könnte.“

- Vor ablativer Therapie, d.h. Kryoablation oder Radiofrequenzablation
- Patienten mit hohem OP-Risiko
- Active Surveillance
- DD Metastase
- Vor Systemtherapie

Nephrologisches Seminar Heidelberg

Zusammenfassung

- Bosniak **v2019** aktuellste Einteilungshilfe komplizierter Nierenzysten, grundlegende **Bildgebung CT oder MRT**
- Verbesserte aber persistierende **Interreader Variability** und dadurch bedingt **inkongruente Malignitätsdaten**
- Bosniak I und II Zysten benötigen kein Follow-Up, Bosniak III und IV bedürfen urologischer Vorstellung und Beratung
- **Benefit des CEUS in der Verlaufsbeurteilung von 2F Zysten** und von Bosniak III und IV-Zysten im Falle von Active Surveillance
- **Machine-Learning** Ansätze?

Nephrologisches Seminar Heidelberg

NZH Nieren Zentrum Heidelberg

UNIVERSITÄTS KLINIKUM HEIDELBERG

1. WORKSHOP RENALE BILDGEBUNG

für Ärztinnen und Ärzte

14. Juli 2023
13:00 Uhr bis 18:00 Uhr

NZH - Fachklinik
für Nierenerkrankungen

Veranstalter: Nierenzentrum Heidelberg

UK HD

Anmeldung:
Homepage Nierenzentrum Heidelberg

info@nierenzentrum-heidelberg.com